上腕骨滑車縁と円回内筋との摩擦が疼痛の原因と思われた内側型野球肘の一症例

名古屋スポーツクリニック
中川宏樹　福吉正樹　永井教生　小野哲矢　杉本勝正
中部学院大学　リハビリテーション学部
林　典雄

【はじめに】

内側型野球肘は, Late Cocking（以下，LC）期における外反ストレスが原因で生じることが一般的である[1,2]. 本稿において報告する症例は，Ball Release（以下，BR）時において上腕骨滑車縁に疼痛を認め，その疼痛の解釈に難渋した. この疼痛の解釈において, 超音波画像診断装置（以下，エコー）を用いた動態観察が有効であったので，考察を含め実施した運動療法について報告する.

【症例】

高校の硬式野球部に所属する右投げ右打ちの内野手である. キャッチボール中に肘関節内側部に疼痛が出現したため, 当院を受診し運動療法が開始となった.

【経過ならびに理学所見と運動療法】

円回内筋（以下, PT）・橈側手根屈筋（以下，FCR）・浅指屈筋（以下，FDS）の圧痛を認め，肘関節伸展可動域は -10° であった. 治療開始当初の運動療法としては，PT・FCR・FDS に対する選択的ストレッチングを中心に実施し，2 週目の運動療法終了時には，圧痛および伸展可動域制限の改善を認め，外反ストレステストも陰性となった. しかしながら，BR 時の疼痛は依然として残存し，投球に支障をきたしていた. そのため，改めて評価を試みたところ，触診において上腕骨滑車縁に限局した圧痛を認め，前腕最大回外位での肘関節伸展時および肘関節伸展位での自動回内運動時のいずれも BR 時と同様の疼痛を認めた. そこで，疼痛を解釈するためにエコーを用いて上腕骨滑車縁周囲の動態観察を行い，同時に健側と患側で比較を行った. その結果，前腕最大回外位での肘関節伸展に伴う上腕筋の短軸動態において，健側では肘関節伸展に伴い PT の深層で上腕筋が上腕骨滑車縁を越えて尺側方向に滑走する動態が確認できた. しかし, 患側では上腕筋の尺側方向への滑走が乏しく，これにより PT が上腕骨滑車縁と摩擦を起こしているような動態が確認された（図 1）.

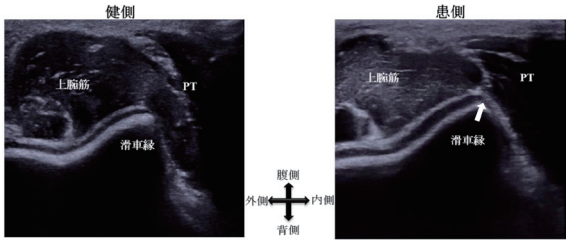

図 1：前腕最大回外位での肘関節伸展に伴う上腕筋の短軸動態
健側：肘関節伸展に伴い PT の深層で上腕筋が滑車を越えて尺側方向に滑走する動態が確認できる.
患側：上腕筋の尺側方向への滑走が乏しく PT が上腕骨滑車縁と摩擦を起こしているような動態が確認された.
PT：円回内筋　滑車縁：上腕骨滑車縁　矢印：摩擦を起こしている

また，上腕筋の長軸動態においても，健側では上腕骨滑車縁と PT との間に上腕筋が介在しているのに対し，患側ではこの介在がなく PT が上腕骨滑車縁に突き上げられている様子が確認された（図 2）. 以上のエコー観察を踏まえたうえで，肘関節伸展に伴う上腕筋の尺側方向への滑走性を促す運動療法へ変更後 4 週目の運動療法終了時には BR 時の疼痛

Key words：円回内筋および上腕筋 (pronator teres and Brachialis muscles),
上腕骨滑車縁 (The edge of Trochlea humerus),
超音波画像診断装置 (Ultrasonic Diagnosis Image Apparatus)

が消失した（図 3）．

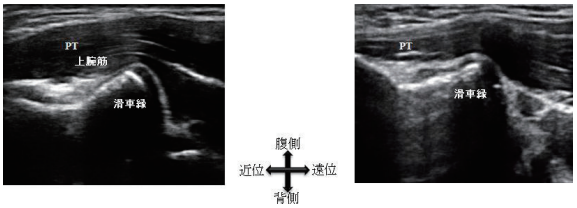

図 2：前腕最大回外位での肘関節伸展に伴う上腕筋の長軸動態
健側：上腕骨滑車縁と PT との間に上腕筋が介在している様子が確認された．
患側：上腕筋の介在がなく PT が上腕骨滑車縁に突き上げられている様子が確認された．
PT：円回内筋　滑車縁：上腕骨滑車縁

図 3：治療　上腕筋のアプローチ
左：上腕筋の尺側方向へ滑走を促すようアプローチ
右：上腕筋の持ち上げ＆トランスバーススストレッチング

【考察】

内側型野球肘の多くは，LC 期に一致して肘関節内側部に疼痛が生じ，その多くは PT・FCR・FDS に対するリラクセーションにて疼痛は寛解する[3]．しかしながら，本症例は BR 時に疼痛を認め，この疼痛部位が上腕骨滑車縁に限局していたことから別の病態の存在が考えられた．

上腕骨滑車縁周囲の動態としては，通常であれば上腕筋は肘関節伸展にともない上腕骨滑車縁を尺側方向に滑走する[4]．また，肘関節伸展にともなう PT の動態としては，前腕を回外するほど上腕骨滑車縁を被覆する上腕筋の表層を走行することが分かっている[5]．一方，肘関節伸展位での自動回内運動時においては，回内最終域で PT が上腕骨滑車縁を乗り越える際に上腕骨滑車縁と PT との間に上腕筋が介在し，同部の圧緩衝に貢献していることが予想される．本症例ではこの緩衝機能の破綻による PT 自体の損傷が疼痛の要因と考えられた．

以上より，投球動作の BR 時に上腕骨滑車縁での疼痛を認める症例では，上腕筋の機能的変形による緩衝作用が不十分である可能性があり，その把握にはエコー観察が有用である．

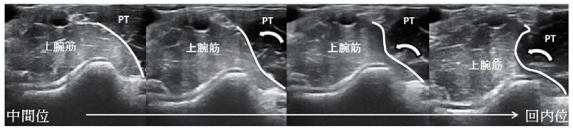

図 4：肘関節伸展位での回内運動に伴う上腕筋・円回内筋の動態
回内最終域で PT が上腕骨滑車縁を乗り越える際に上腕筋が間に介在する様子が観察できる．
PT：円回内筋

肘関節伸展位での回内運動

【文献】

1）Fleisig GS, et al: Kinetics of baseball pitching with implications about injury mechanism. Am J sports Med, 1995; 23(3): 233-239.
2）Werner SL, et al: Biomechanics of the elbow during baseball pitching. J Orthop Sports Phys Ther. 1993 Jun; 17(6): 274-8.
3）鵜飼建志ほか：当院における内側型野球肘の治療成績について．理学療法学　2006; 33(suppl-2.1): 144-144
4) Hayashi N.et al: Dynamic motion of brachialis muscle in terminal extension of the elbow joint; examination of the ultrasonography. 10th international congress of the Asian confederation for physical therapy Program & Abstract 2008;148.
5）永井教生ほか：肘関節最終伸展における円回内筋の伸張様式と弾性変化～ Shear Wave TM Elastography を用いた計測～．理学療法学 2012; 39(Supple)