# アキレス腱新鮮皮下断裂における「早期リハプロトコール」を用いた保存療法の小経験

特定医療法人　米田病院　整形外科
米田　實

特定医療法人　米田病院　リハビリテーション科
片桐幸秀　久保田竜祐　島　大輔　中田江美　山田久美
乾　光伸　畑中宏紀　宮本大地

## 【はじめに】

従来，新鮮アキレス腱断裂の治療では手術療法が主流であり，再断裂は手術療法で少なく，保存療法で多いとされてきた[1]．しかし，近年では「足関節早期加速リハ」によってその治療成績が向上し，従来では大きな差があった再断裂率に「手術療法と保存療法の間に差はない」という報告も散見するようになった[2]．そこで今回，当院においても早期リハプロトコールを用いて選択的に保存療法を行ったので報告する．

## 【対象と方法】

対象は受傷後７日以内に新鮮アキレス腱断裂で当院を受診した患者 11 名．（男性７名，女性４名）平均年齢 36.6 歳（±10.9），右足３例，左足８例とした．経過観察期間は固定開始後 99日～366日（平均 228 日）であった．方法は，超音波観察装置（以下エコー）にてアキレス腱断裂を確認した後，自然下垂にて断裂部断端が接触する症例に対し当院での早期リハプロトコールに沿って装具（アキレスブーツ）を用いて保存療法を行った（図 1,2,3）．

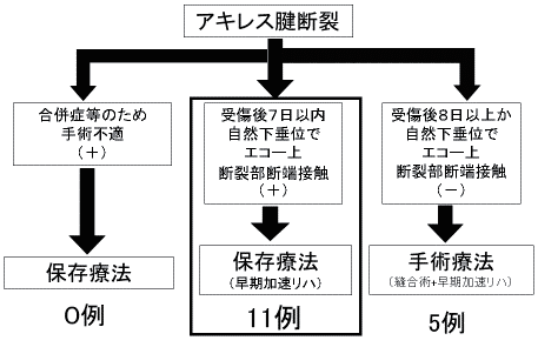


図１：当院の新鮮アキレス腱断裂フローチャート

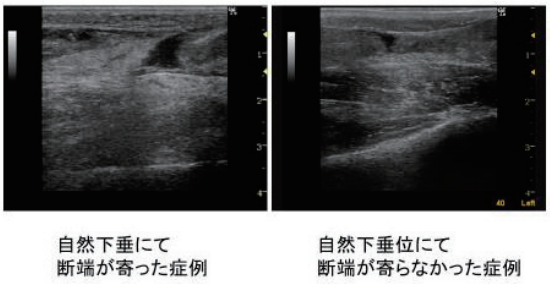


図２：保存療法の適応

| | 内容 |
|---|---|
| 初診 | 下腿から足部までのシリンダー固定（自然下垂位・ヒール付）<br>HWB～FWB（踵荷重意識）・両松葉杖 |
| 初診後1週 | ヒール4段装具に変更，夜間はサンドイッチギプス固定 |
| 10日～2週後 | 自動ROM開始 |
| 初診後3週 | 装具内ヒール4→3段，自動背屈開始 |
| 初診後4週 | 装具内ヒール3→2段 |
| 初診後5週 | 装具内ヒール2→1段 |
| 初診後6～8週 | 装具除去 |
| 初診後4～6カ月 | スポーツ復帰を目指す |

図３：当院での治療方法（早期リハプロトコール）

Key words：アキレス腱断裂 (Achilles tendon rupture), 早期リハビリ (Accelerated rehabilitation), 保存療法 (Nonsurgical treatment)

**【結果】**

全 11 例にて初期断裂部位での再断裂は認められず,6ヶ月以上経過した症例の ATRS(Achilles tendon rupture score) は acceptable であった .4ヶ月以上経過した症例では健側との周径差 1.5cm 以内 , 患側での爪先立ちが可能であった .

**【症例提示】**

48 歳男性 , バレーボール中に , ジャンプ後の着地で受傷 . 同日当院来院し , 保存療法にて治療開始. 1 週 6 日より自動底屈運動開始. 6 週経過時には自動底背屈が可能であり , 4ヶ月経過時には 1 足 1 段の階段歩行 . 患側での爪先立ちが可能であった (図 4) .

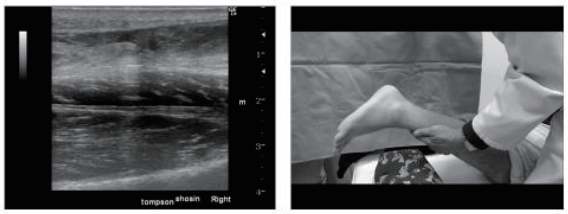


図 4：Thompson Test (初診時)

**【結語】**

早期リハと装具療法を取り入れると保存療法の再断裂率が手術療法と比較しても差がなくなるというエビデンスレベルの高い論文を近年散見する. 我々の小経験は , アキレス腱新鮮皮下断裂の症例の多くにおいて保存療法で良好な結果が期待できることを示唆する所見と思われた .

**【まとめ】**

1. アキレス腱新鮮皮下断裂の患者において足関節自然下垂位にてエコーで断端が接触していた症例 11 例に対して保存療法を行った
2. 保存療法では装具を併用した早期リハプロトコールを行った
3. 全例で初期断裂部位での再断裂は認められず, 良好な結果を得られた

【文献】

1) Möller M,Movin T,Granhed H et al: Acute rupture of tendon Achillis: A prospective,randomized study of comparison between surgical and non-surgical treatment.J Bone Joint Surg Br.2001;83(6):843-848

2) Willits K,Amendola A,Bryant D,et al.Operative versus nonoperative treatment of acute Achilles tendon ruptures: a multicenter randomized trial using accelerated functional rehabilitation.J Bone Joint Surg Am.2010;92(17):2767-2775.