右肘痛と伸展制限を主訴とした四辺形間隙症候群の剣道選手の一例

医療法人三仁会　あさひ病院
鈴木達也　　水谷仁一　　花村浩克
愛知医科大学　医学部整形外科学教室
岩堀裕介

【はじめに】

剣道選手の傷害発生部位として，肩甲帯・上肢は全体の12.2％との報告がある[1]．今回，肘の疼痛に続き四辺形間隙症候群 (以下 QLSS) の症状が悪化した大学生剣道選手を経験したので報告する．

【症例】

症例は 22 歳男性である．大学剣道部の主将であり全国大会に出場するレベルである．現病歴は，全国大会予選前の剣道合宿中に誘引なく右肘の疼痛が出現し，発症 3 日目に近医を受診した．既往歴に右肘の遊離体摘出術があったが画像上異常がなく，右肘の関節注射をしたが疼痛はあまり改善せず，発症 5 日目に当院を受診し橈骨神経障害 (疑) と診断され，同日理学療法を開始した．その後，2 か月程度肘に対する関節注射や ROM エクササイズおよび剣道の練習量を減らしたが，改善がさほど見られなかった．そのため肘以外の部位に着目したところ，筋緊張の亢進が触診にて右回内屈筋群，上腕三頭筋だけでなく小円筋や大円筋にもあり，また腋窩神経領域に冷覚低下が認められた．関節可動域は右肘伸展で -15°(健患差 20°)，右肩 2nd 内旋 20°(健患差 50°)，3rd 内旋 0°(健患差 20°) と，肘以外にも右肩後下方の tightness もみられた．その後 QLS ブロックに加え，QLS 構成筋のリラクセーションを行ったところ，2 ～ 3 日後から肘伸展が可能となり疼痛が消失したことから，発症 2 か月目に右 QLSS と診断された．

【考察】

本症例の疼痛は QLSS の関与が強かったと考えられた．QLSS の症状は肩の疼痛，QLS の圧痛および冷覚低下があり[2)3)]，これらの症状は本症例にもみられた．それに加え，本症例には肘の疼痛が存在した．

本症例特有の要因として，大学生最後の全国大会前の合宿中のため練習量が大幅に増加したとことと，竹刀の打突動作の変更があげられる．竹刀の打突動作は通常利き手にかかわらず，右手上，左手下であり，右手は竹刀のコントロールに使うため，右手の負担は少ない．しかし，本症例はさらに打突時のリーチを伸ばすため，右前腕回内，肘伸展，肩甲骨外転を意識し，いわゆる竹刀をさらに伸ばす打突動作に変更した．これら 2 点によって右回内屈筋群と上腕三頭筋のストレスは増加したと考えられた．

以上のことから，大学最後の大会前の合宿中での練習量の大幅な増加，また竹刀の打突動作の変更によって，右回内屈筋群へのストレスが増加したことが，肘の伸展制限をひきおこしたと思われた．そして，肘の伸展制限のある状態から打突動作を繰り返すことにより，QLS の構成筋である上腕三頭筋，小円筋，大円筋へのストレスが増加し長頭腱による QLS 部の絞扼を引き起こし QLSS が発症したのではないかと考えられた．

Key words：剣道選手 (Kendo player)，肘伸展制限 (restricted elbow extension)，
四辺形間隙症候群 (quadrilateral space syndrome)

治療前

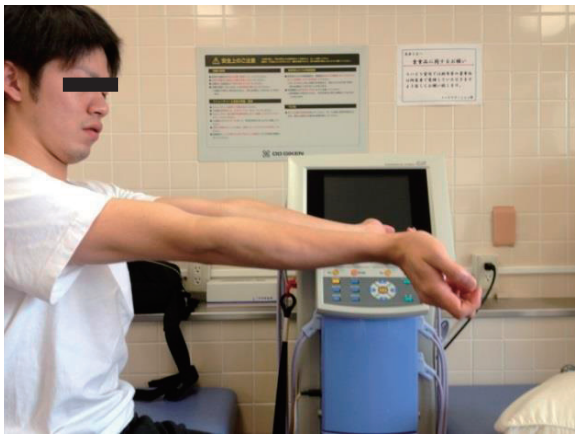

治療後

【文献】

1) 上岡尚代．大学剣道選手の傷害についての基礎的検討．順天堂スポーツ健康科学研究　2011；59:3-1.

2) Mcclelland D, Paxinos A．The anatomy of the quadrilateral space with reference to quadrilateral space syndrome．J Shoulder Elbow Surg　2008;Jan-/Feb:162-164.

3) 辻野昭人．腋窩神経障害．整形・災害外科 2008;51:545-553.